

Hospital Pediátrico “Eduardo Agramonte Piña”

QUISTE DERMOIDE BILATERAL EN COLA DE CEJA. PRESENTACIÓN DE UNA PACIENTE

Dr. Carlos Albornoz López del Castillo*; **Dra. Yanelys Cabrera Villalobos****; **Dr. Aramis Machado Pina****; **Dr. Alexis Siré Gómez*****

* *Especialista de I grado en Cirugía Maxilofacial. Hospital Pediátrico*

** *Estomatólogos Generales. Clínica La Vigía.*

*** *Especialista de II grado Cirugía Maxilofacial Vicedecano de investigaciones. Facultad de estomatología.*

RESUMEN

Se presenta una niña de dos años de edad con quistes dermoides en ambas colas de cejas. Los quistes dermoides derivan de restos de epitelio atrapados por la fusión de procesos embrionarios. Pueden existir ya en el nacimiento o no aparecer hasta algunos años después. Aparecen como tumoraciones lisas, redondeadas, indoloras, variando en tamaño de 1 a 2 cm o más y pueden ser blandos, pastosos, elásticos y fluctuantes. La piel situada por encima es movable. En nuestro paciente se realizó tratamiento quirúrgico (exéresis) convencional, evolucionó satisfactoriamente Este es el primer caso de quiste dermoide bilateral en cola de ceja que se reporta en la literatura nacional y extranjera.

DeCS: QUISTE DERMOIDE /patología; CEJAS /cirugía; INFORME DE CASO

INTRODUCCIÓN

Los quistes dermoides se consideran una forma de teratoma quístico derivado del epitelio germinal embrionario que en ocasiones contienen estructuras de otras capas germinales. En la cabeza se encuentran con mayor frecuencia alrededor de los ángulos de la órbita, en la región del pabellón de la oreja, en la fontanela anterior, en la protuberancia occipital y en el suelo de la boca.¹ Pueden existir ya en el nacimiento, o no aparecer hasta algunos años después. Alrededor del 60 % se desarrollan entre los 15 y 35 años de edad. Aparecen en forma de tumoraciones lisas, redondeadas, indoloras, circunscritas, varían en tamaño de 1 a 2 cm o más y pueden ser blandos, pastosos, elásticos o fluctuantes. Están recubiertos por tejidos de apariencia normal y la piel que lo recubre se desliza libremente sobre él. Están libres en los tejidos profundos, con un único punto de fijación en su base, a partir del cual pueden ramificarse a modo de cordones.^{2,3}

Debe establecerse el diagnóstico diferencial con el quiste de inclusión epidérmico que tiene un detalle diagnóstico significativo, forma cuerpo con la epidermis, lo que hace imposible que la piel se deslice sobre el mismo.⁴

El objetivo de este trabajo es describir un caso de quiste dermoide en ambas colas de cejas, al mismo tiempo que hacemos una breve revisión de la literatura sobre esta entidad.

ESTUDIO DEL CASO

Paciente de 2 años de edad, con antecedentes de buena salud que es llevada a consulta de Cirugía Maxilofacial por presentar aumento de volumen congénito en ambas cejas, de crecimiento lento .

Datos positivos al examen físico:

Cola de ceja derecha e izquierda: Tumoración de unos 2,5 cm redondeadas, circunscrita, movable, de consistencia elástica y la piel que la cubre no se encuentra adherida al tumor (fig.1).

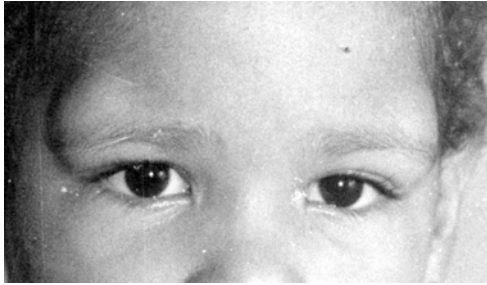

Fig. 1. Transicional de dos años con quistes en ambas colas de cejas.

Exámenes de laboratorio:

Hemoglobina, tiempo de sangramiento y coagulación: sin alteraciones

Radiografías laterales de cráneo: Sin alteraciones.

Se realiza exéresis bajo anestesia general orotraqueal. El resultado histopatológico arrojó quistes dermoides en ambas colas de cejas (fig. 2 y 3). La evolución a los siete días, 1, 3 y 6 meses fue satisfactoria sin mostrar recidiva de la lesión.

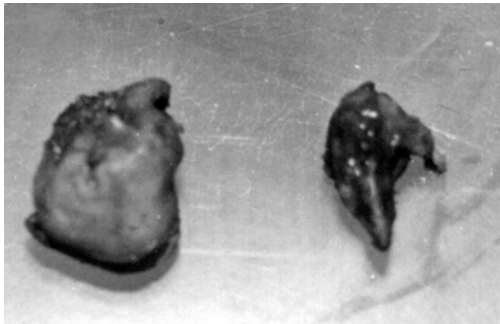


Fig. 2 y 3. Aspecto macroscópico de los quistes dermoides antes del procesamiento histológico

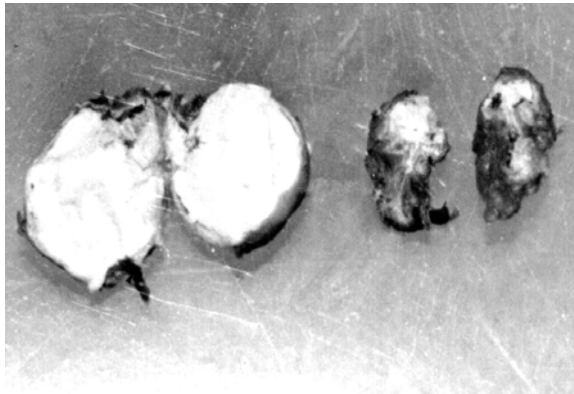

Fig. 3.

DISCUSIÓN

New y Erich, clasifican los quistes dermoides de la cabeza en cuatro grupos, según su situación y estructura embriológica. ⁴

- (1) Quistes situados alrededor de la órbita originados en el surco oculonasal. Estos son especialmente frecuentes (49,5 %). Se presentan con mayor frecuencia en el tercio externo del reborde supraorbitario y pueden extenderse a las regiones contiguas.
- (2) Los situados alrededor de la nariz. Estos empiezan como un pequeño nódulo que con el tiempo forman un seno. No dan lugar a molestias a menos que se infecten.
- (3) Los situados alrededor del suelo de la boca y en las regiones submentoniana y submaxilar (23.3 %). En esta localización los quistes dificultan el habla y la masticación.
- (4) Ciertos quistes se presentan en la línea media (14.6 %). Se encuentra este tipo en las regiones occipital, frontal y en el labio inferior.

Según *Thoma* ⁵ estos quistes son causados por la inclusión del ectodermo en el momento de cerrarse las fisuras embrionarias. Aunque existen antes del nacimiento, generalmente no se hacen evidentes hasta que el niño tiene varios años. En nuestro paciente el quiste se manifestó en los primeros meses de vida con un crecimiento lento. Los elementos que componen los dermoides son epidermis, dermis y glándulas cutáneas. Además de las localizaciones antes mencionadas en la cabeza se desarrollan en el cuello, ovarios, testículos y tracto gastrointestinal. ⁶⁻⁹

Darby reporta un quiste dermoide bilateral en el ovario y *Shuetz* ⁷ afirma que este tipo de quiste es inusual en el tracto gastrointestinal.

García Callejo y col ¹⁰ presentan un niño de 11 años con un doble quiste dermoide de localización intralingual que producía alteración fonética y señalan que es extremadamente raro en la lengua. *Uppal y col* ¹¹ reportan el primer caso de quiste dermoide en la fosa infratemporal de un niño de 17 años.

Bloom y Cols ¹² describen un neonato con un quiste dermoide que se extendía desde el piso de la boca a la línea media del cuello y que al intervenir a los tres meses de edad la lesión tenía un tracto

fibromembranoso que se extendía a través del músculo milohioideo. Según los autores este es el primer caso reportado en la literatura con estas características.

El aspecto histológico de un quiste dermoide es variado, depende de la complejidad de la lesión. Algunos están compuestos sólo por tejidos conjuntivos en sus paredes. La luz puede estar totalmente ocupada por queratina. Pueden existir numerosas glándulas sebáceas y hasta folículos pilosos, además de ocasionales glándulas sudoríparas. Algunas lesiones contienen huesos, músculos y derivados gastrointestinales, lo que representa un teratoma complejo.¹³

Los quistes dermoides deben ser extirpados, pues ocasionan trastornos funcionales, originan deformidad y tiene tendencia a infectarse. No es usual la recidiva.^{1,13}

En la literatura nacional e internacional no existen reportes de quistes dermoides bilaterales en cola de ceja, nuestra paciente es la primera con estas características.

ABSTRACT

A 2 years –old girl with dermoid cysts in both eyebrows tails was presented. Dermoid cysts are derived from epithelial debris trapped by the fusion of embryonary processes. They may appear at birth on some years later a smooth, round, indolent tumors, they vary in shape from 1 to 2 cm or more and may be soft, pasty, elastic and fluctuant. The skin situated above is movable.

In our patient conventional surgical treatment (exeresis) was performed he evolved successfully. It is the first case of literal dermoid cyst reported in eyebrow tail which is reported in the national and foreing literature.

DeCS: DERMOID CYST/pathology; EYEBROWS/surgery; CASE REPORT

REFERENCIAS BIBLIOGRÁFICAS

1. Gay Escoda C. Quistes de la región Oral y Maxilofacial. *Tiempos Médicos* 1989;398: 42–56.
2. Shafer WF, Hine MK, Levy BM. *Patología Bucal*. La Habana: Editorial Revolucionaria; 1959. p.195 .
3. Eversole LR. *Patología Bucal*. La Habana: Editorial Científico – Técnica; 1983. p. 112.
4. Bascones A, Llanes F. *Medicina Bucal*. Madrid: Editorial Avances Médicos Dentales 1996; 395-6.
5. Thoma KH. *Patología Bucal*. México: Editorial Hispanoamericana; 1959. p.884-6.
6. Brown JY, Marokoff AP, Mitchell PJ, González MF. Unusual Imaging Appearance of an intracranial dermoid cyst. *Am Neuroradiol* 2001; 22(10):1970-2.
7. Schuetz MJ, El sherkh TM. Dermoid cyst (mature cystic teratoma) of the cecum. Histologic and cytologic feature with Review of the literature. *Arch Pathol Lab Med* 2002;26(1): 97-9.
8. Darby BG. Bilateral ovarian dermoid cysts. *Engl J Med* 2002;346(2):135.
9. Lebkowski WJ, Lebkowski U, Dzieciol J. The Giant dermoid cyst of the scalp mimicking skull tumour case report. *Rocz Akad Med Bialymst* 2000; 45:47-53.

10. García Callejo Ft, Rosello Millot P, Alpera La Cruz R, Platero Zamanero A, Jubert A. True Double dermoid cyst of the tongue. *Acta Otorrinolaringol Esp* 2001;52(7):626-32.
11. Uppal HS, D' Souza AR, De R, Irring RM. Dermoid cyst of the Infratemporal Fossa. *J Laryngol Otol* 2002;116(2):150-2.
12. Bloon D, Carvalbo D, Edmonds J, Magit A. Nonatal dermoid cyst of the floor of the month extending to the extending to the middle neck. *Arch Otolaryngol Head Neck Surg* 2002; 128(1): 68-70.
13. Alessandrini M, Larciani RD, Ermeg Nucci R, Bruno E. Dermoid cyst. *Acta Otorrinolaringol Ital* 2001;21(5): 316-9.