

## QUISTE ÓSEO SOLITARIO EN EL NIÑO. ESTUDIO DE 20 AÑOS

**Dr. Alejandro Álvarez López\***; **Dr. Carlos Casanova Morote\***; **Dr. Antonio Puente Álvarez\*\***; **Dra. Yenima García Lorenzo\*\*\***

*\* Especialista de II Grado en Ortopedia y Traumatología.*

*\*\* Especialista de II Grado en Ortopedia y Traumatología.*

*\*\*\* Especialista de I Grado Medicina General Integral.*

### RESUMEN

Se diagnosticaron y trataron 33 pacientes con quiste óseo solitario en el Hospital Pediátrico Provincial "Eduardo Agramante Piña" de Camagüey en un período de 20 años. Predominó el sexo masculino de forma significativa en un 60,6 %. El grupo de edades con mayor incidencia fue el de 11-15 años con un 78,7 %. La fractura patológica fue la forma más frecuente de presentación en 22 pacientes para un 66,6 %. El extremo proximal del húmero constituyó la localización más frecuente en 20 casos representado por el 60,6 %. El tratamiento quirúrgico fue el más utilizado en 28 pacientes con un 84,8 %. La principal complicación fue la recidiva en cinco pacientes.

**DeCS: QUISTES ÓSEOS/cirugía; NIÑO**

### INTRODUCCIÓN:

El quiste óseo solitario (QOS) ha sido reconocido durante muchos años como una lesión benigna; sin embargo, actualmente ofrece algunas dificultades en su diagnóstico y tratamiento, originalmente descrito por *Virchow* en el año 1891, como una estructura quística sobre la cual el

mismo autor planteó la hipótesis de que era causada por anomalías en la circulación local.<sup>1,2</sup> Se le conoce también por quiste óseo unicameral o quiste óseo simple.<sup>1-3</sup>

El QOS es una cavidad llena de líquido claro y sanguinolento, revestida por una membrana de grosor variable constituida por tejido conjuntivo vascular laxo en la que pueden observarse células gigantes osteoclasticas diseminadas y a veces restos de hemorragias recientes o antiguas y depósitos de colesterolina. Este tipo de lesión se localiza preferiblemente en la metafisis proximales de los huesos largos esqueléticamente inmaduros, como el húmero y el fémur. Desde el punto de vista etiológico se plantean varios mecanismos para la patogénesis, por ejemplo, Mirra lo considera un quiste sinovial intraóseo. *Jaffe y Lichtenstein* observaron áreas displásicas, por lo que plantearon un posible origen traumático. *Cohen* plantea que el quiste se forma como respuesta a una oclusión venosa en el espacio intramedular.<sup>1,3,4-6</sup>

Este tipo de lesión puede ser clasificada de diferentes formas, pero la más útil es la que lo divide en tres grupos: activos, inactivos e involucional. El QOS activo, según *Gray*, es aquel en que existe menos de un centímetro de hueso esponjoso entre la lesión y placa de crecimiento; el inactivo, cuando la diferencia es mayor de un centímetro, y por último, el estado involucional es el que se observa la regresión de la lesión.<sup>2,6-9</sup>

Con la realización de este trabajo se analizan variables como: edad, sexo, forma de presentación, localización, tipo de tratamiento y complicaciones.

Debido a la presencia de este tipo de lesiones en el niño nos propusimos la realización de este trabajo.

## **MÉTODO**

Se realizó un estudio de tipo observacional y explicativo a un universo de 33 pacientes diagnosticados y tratados por QOS en el Hospital Pediátrico Provincial “Eduardo Agramonte Piña” de Camagüey, en un período de 20 años (1982–2001). 33 pacientes diagnosticados y

Se utilizó como fuente el tarjetero del departamento de estadística a partir del cual se confeccionó un listado con la siguiente información: número de historia clínica y biopsia, en caso de operación, así como nombres y apellidos del paciente. Con el listado se buscaron las historias clínicas y se recopilaron los datos en una encuesta elaborada para los mismos.

Para procesar la información se utilizó el método de estadística descriptiva.

## **RESULTADOS**

Predominó el sexo masculino en el 60,6 % de los casos con respecto al femenino. El grupo de edades con mayor incidencia fue el de 11-15 años (78,7 %), seguido por el grupo de 6-10 (21,2 %) (tabla 1).

**Tabla 1. Distribución del QOS, según edad y sexo**

Grupo de edades (años)	Sexo				Total	
	Masculino		Femenino		Número	Por ciento
	Número	Por ciento	Número	Por ciento		
Hasta 5	-	-	-	-	-	-
6-10	5	15,1	2	6	7	21,2
11-15	15	45,4	11	33,3	26	78,7
<b>Total</b>	20	60,6	13	39,3	33	100

Fuente: encuesta

La fractura patológica fue la forma más frecuente de presentación con 22 pacientes, para un 66,6 %, seguido del dolor con 33,3 %. El aumento de volumen se encontró en el 15,1 %. Sólo se detectaron dos pacientes de forma asintomática por hallazgo radiológico fortuito, lo que representó el 6 % (tabla 2).

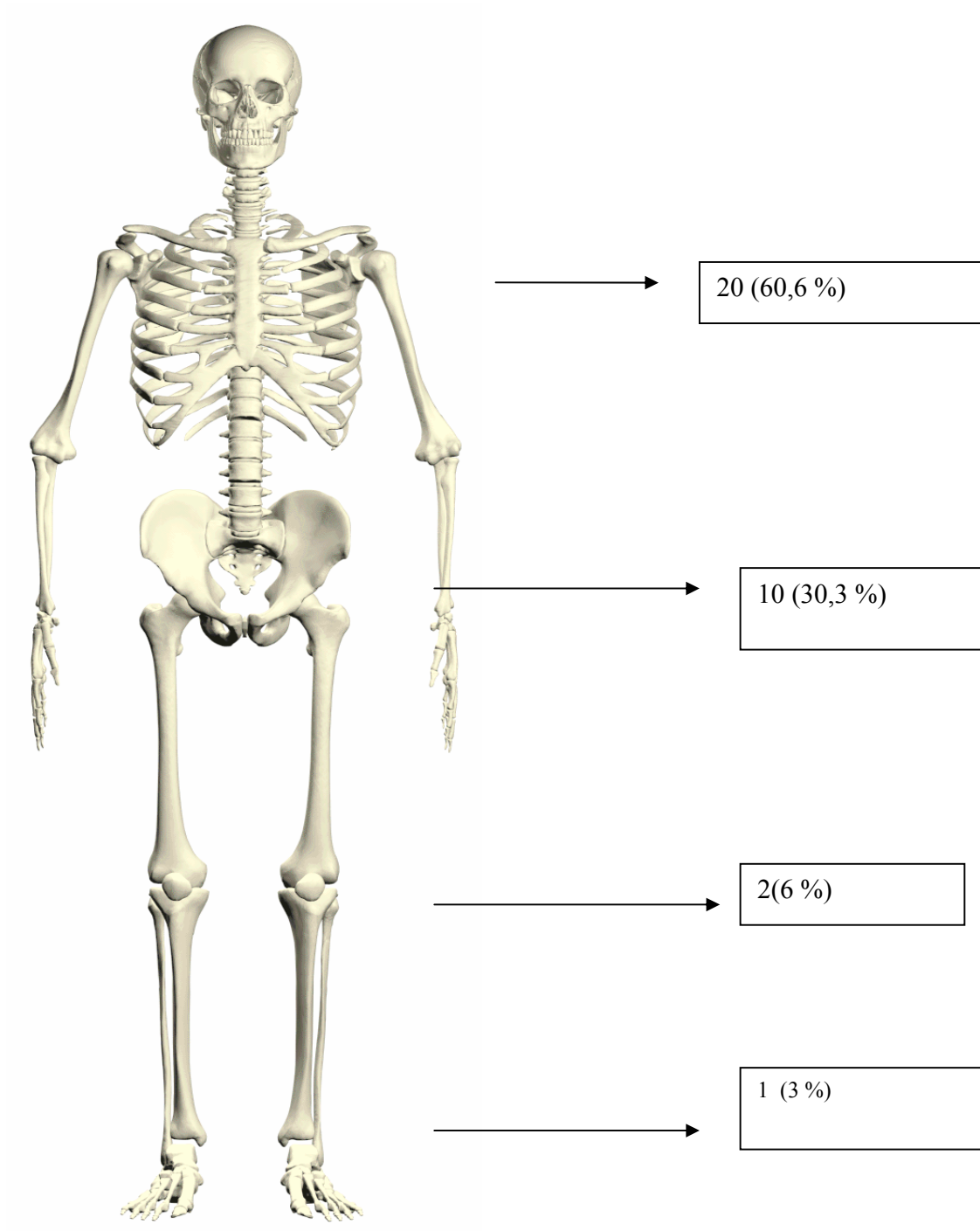
**Tabla 2. Comportamiento según síntomas y signos**

Síntomas y signos	Número	Por ciento
Fractura patológica	22	66,6
Dolor	11	33,3
Aumento de volumen	5	15,1
Asintomático	2	6

Fuente: encuesta

El extremo proximal del húmero constituyó la localización más frecuente con 20 pacientes (60,6 %); el del fémur fue la segunda, con 10 pacientes (30,3 %). Se encontraron dos pacientes afectados en la porción proximal de la tibia y uno en el calcáneo (Fig. 1).

**Figura 1. Distribución según localización anatómica**



Fuente: Encuesta

Sólo cinco pacientes que debutaron con fractura patológica no necesitaron tratamiento quirúrgico, en el resto se esperó el tiempo de consolidación de la fractura para ser intervenidos quirúrgicamente.

La recidiva se presentó en cinco pacientes, para un 15,1 %, los cuales fueron tratados con efectividad mediante un segundo curetaje e injerto óseo.

## DISCUSIÓN

El QOS predomina significativamente en la primera y segunda décadas de la vida, según plantean *Dorfman* (80 % de los pacientes), *Gray* (80 %) y *Carnesale*, lo cual se corresponde con nuestros resultados. El sexo masculino predominó en nuestro trabajo, dato que guarda relación con lo planteado por *Wilkins* y *Dorfman* en una relación sexo masculino–femenino de 2 a 1.<sup>2,10-14</sup>

Según *Lockiec*, la fractura patológica es la forma más frecuente de presentación, en más del 60 % de sus pacientes. Estos resultados coinciden con nuestra casuística. Es aconsejable mantener un período de observación ya que alrededor del 10 % de éstos, después de la fractura, tienden a pasar a una etapa involucional. En aquellos casos en que el QOS sea detectado accidentalmente es recomendable mantener también una conducta de observación, a no ser que el quiste sea activo, crezca en un período de tres a seis meses, o afecte la región subtrocantérica del fémur, entonces el tratamiento quirúrgico está justificado.<sup>1,15-19</sup>

La localización más frecuente del QOS en nuestro trabajo es el extremo proximal del húmero, y concuerda con lo planteado por *Dorfman* (80 %), *Gray* (75 %), y *Canesale* (60 %). En segundo lugar se encuentra el extremo proximal del fémur, esto guarda relación con *Stanton*.<sup>2,8,10,16</sup>

Según *Grau*, ante la presencia de un QOS, el cirujano tiene varias opciones: la observación siempre y cuando los elementos clínicos y radiológicos fundamenten la misma; curetaje e injerto óseo que es el tratamiento más utilizado en nuestro centro siempre, debemos recordar que al abrir la ventana es necesario curetear el fragmento de la misma por el lado interno antes de volver a colocarlo. Por último, aunque no contamos con experiencia en la inyección de metilprednisolona que constituye la tercera variedad de tratamiento, es recomendable utilizar en la misma la técnica de doble aguja, una para extraer el contenido del quiste y la otra para inyectar el esteroide, la cantidad de acetato de metilprednisolona depende de la edad, tamaño del paciente y el quiste, pero generalmente se encuentra entre 80-200 mg. El quiste es inyectado con un intervalo de dos meses hasta que se observa la regresión del mismo desde el punto de vista radiológico. Algunos autores,

como *Chang*, recomiendan la inyección de metilprednisolona en aquellos quistes mayores de 10 cm a una dosis de 2-3 mg/cm.<sup>12,19-22</sup>

El índice de recurrencias es relativamente bajo si lo comparamos con otros autores como *Wilkins y Lokiec*, quienes plantean que una cifra puede variar del 20-50 %. Nosotros coincidimos con *Gray*, mientras más pequeño es el paciente mayor será la posibilidad de recidiva. *Canesale* plantea que la edad es el aspecto más importante, especialmente en los menores de 10 años.<sup>1, 6, 8, 15</sup>

## CONCLUSIONES

1. Predominó el sexo masculino.
2. El grupo de 11-15 años de edad fue el de mayor incidencia.
3. La fractura patológica fue la forma más frecuente de presentación.
4. El extremo proximal del húmero fue la localización más frecuente.
5. El tratamiento quirúrgico fue el más utilizado.
6. La recidiva resultó ser la principal complicación.

## ABSTRACT

Thirty-three patients were diagnosed and treated for solitary bone cysts at “Eduardo Agramonte Piña” Provincial Pediatric Hospital of Camagüey city in a period of 20 years. Masculine sex significantly prevailed in a 60,6 %. The age group with higher incidence was that of 11 to 15 years with a 78,7 %. Pathologic fracture was the most frequent form of presentation humerus in 22 years for a 66,6%. The proximal end of humerus constituted the most frequent localization in 20 cases represented by the 60,6 %. The surgical treatment was the most used in 28 patients with a 84,8 %. The main complication was recurrence in five patients.

**DeCS: BONE CYSTS/surgery; CHILD**

## REFERENCIAS BIBLIOGRÁFICAS

1. Unni KK. Dahlin's bone tumors. General aspects and data on 11087 cases. 5 ed. Philadelphia: Lippincott-Raven, 1996. p 390-2.
2. Dorfman HD. Czerniak B. Bone tumors. St. Louis. Mosby; 1998. p 879-91.
3. Springfield DS. Bone and soft tissue tumors. En: Morrissy RT, Weinstein SL. Lovell and Winter's Pediatric Orthopaedics. 4 ed. Philadelphia: Lippincott-Raven; 1996. p 448-50.

4. Valls D, Marinello Z. Tumores y lesiones seudotumorales del esqueleto. La Habana: Editorial Científico-Técnica; 1979. p 371-7.
5. Springfield DS. Musculoskeletal tumors. En: Canale ST. Operative pediatric orthopaedics. St. Louis: Mosby; 1991. p 1094-6.
6. Wilkins RM. Unicameral bone cyst. *J Am Acad Orthop Surg* 2000;8(4):217-24.
7. Capanna R, Campanacci DA, Manfrini M. Unicameral and aneurysmal bone cyst. *Orthop Clin North Am* 1996;27:605-14.
8. Grau DH. Bone tumors. En: Benson MK, Fixsen JA, Macnicol MF. Children's orthopaedics and fractures. Edinburgh: Churchill Livingstone; 1994. p 129-34.
9. Bensabel H. Unicameral bone cyst. Pathophysiology and treatment. *Mapfre Medicina* 1997;8(1):139-42.
10. Carnesale PG. Benign tumors of bone. En: Canale ST. Campbell's Operative Orthopaedics. 9 ed. St. Louis: Mosby; 1998. p 686-90.
11. Brukner JD. Bone tumors. En: Staheli CT. Pediatric orthopaedic secrets. Philadelphia: Hanley Belfus; 1998. p 321-2.
12. Adler CP, Kozlowski K. Primary bone tumors and tumorous conditions in children. London: Springer-Verlag; 1992. p 109-10.
13. McCarthy EF, Frassica FJ. Pathology of bone and joint disorders. Philadelphia: WB Saunders; 1998. p 277-9.
14. Biermann JS. Musculoskeletal neoplasm. En: Richards SR. Pediatrics. Illinois: Am. Acad. Orthop. Surg; 1996. p 57.
15. Lokiec F, Wientroub S. Simple bone cyst: etiology, classification, pathology and treatment modalities. *J Pediatr Orthop* 1998;7(4):262-75.
16. Stanton RP, Abdel-Mota MM. Growth arrest resulting from unicameral bone cyst. *J Pediatr Orthop* 1998;18(2):198-201.
17. Thompson GH. Treatment of solitary bone cyst. *Mapfre Medicina* 1997;8(1):143-8.
18. Sinjovich JE, Fabroni R, Scarini A, Cudeiro P. Treatment of simple bone cyst by decompressive system. *Mapfre Medicina* 1997;8(1):151-6.
19. Bensahel H, Jehanno P, Desgrippes Y, Pennecot GF. Solitary bone cyst: controversies and treatment. *J Pediatric Orthop* 1998;7(4):257-61.
20. Chang CH, Glutting SJ. Unicameral bone cyst treated by injection of bone marrow or methylprednisolone. *J Bone Joint Surg* 2002;84(3):407-12.
21. Tsuchiya H, Abdel-Wanis ME, Vehara K, Tomita K. Cannulation of simple bone cyst. *J Bone Joint Surg* 2002;84(2):245-8.
22. Tidall AJ, Shetty AA, Rand C. An unusual case of a postoperative bone cyst. *J Bone Joint Surg* 2002;84(6):897-900.

Correspondencia:

Dr. Alejandro Álvarez López

Calle 2da No. 2 Esquina Lanceros

La Norma, Camagüey 70100, Cuba

[scps@shinecmw.sld.cu](mailto:scps@shinecmw.sld.cu)