

Hospital "Manuel Ascunce Domenech". Camagüey

TUMORES BENIGNOS DE PLEURA. COMUNICACIÓN DE UN CASO

Dr. José Luis López Montaña*; **Dr. José Acosta Varona****; **Dr. Rafael Pila Pérez*****; **Dr. Rafael Pila Peláez******

* *Especialista de II Grado en Cirugía General.*

** *Especialista de II Grado en Cirugía General. Profesor Asistente del ISCM de Camagüey.*

*** *Especialista de II Grado en Medicina Interna. Profesor Titular del ISCM de Camagüey.*

**** *Especialista de II Grado en Medicina Interna. Profesor Instructor del ISCM de Camagüey.*

RESUMEN

Se presenta un caso de tumor benigno localizado de la pleura en un paciente de 73 años, muy raro sobre todo a esta edad. Se señalaron los aspectos clínicos, epidemiológicos, imagenológicos, así como el pronóstico de estos tumores poco frecuentes, entre ellos el mesotelioma benigno, el cual aunque es el de mayor frecuencia presenta difícil diagnóstico preoperatorio. Se destacó la incidencia del tumor, los diferentes exámenes radiológicos y su tratamiento.

DeCS: NEOPLASMAS PLEURALES; INFORME DE CASO

INTRODUCCIÓN

Se consideran tumores de pleura a las neoplasias anatómicas y clínicamente autónomas de esta serosa, y se descartan los procesos tumorales que alcanzan o invaden la pleura como simple fenómeno de contigüidad, propagación de un cáncer pulmonar broncopulmonar, por ejemplo, en tal caso la sintomatología del tumor de la serosa quedará relegada a un segundo plano por la propia del proceso primitivo.

La pleura tiene tumores primitivos o secundarios. Los cánceres metastáticos más frecuentes de la pleura provienen del pulmón y glándula mamaria.¹ Además de éstos, los de cualquier otro sitio del cuerpo pueden afectar la cavidad pleural, *los* principales son los carcinomasováricos.²

Los tumores benignos son sumamente raros; muchas veces se les reconoce como tales en el transcurso de una intervención realizada con otro diagnóstico.

Histológicamente se han descrito adenomas, lipomas, condromas y fibromas, así como neurofibromas.³ En 1953 *Godwin*¹ establece los criterios diagnósticos para estos tipos de tumores, señala como más frecuente el mesotelioma pleural localizado, al cual se le ha dado diferentes nombres: carcinoma epitelial, adenoendotelioma, sarcoendotelioma, y fibroma pleural localizado.^{2,3} Es un tumor raro. En 1870 *Wagner* es quien probablemente reconoce el mesotelioma como una entidad específica y la primera referencia en la literatura de Estados Unidos se señala en 1891 con la publicación de dos casos de mesotelioma pleural.¹

El motivo de este trabajo es presentar un caso de 73 años con un tumor de pleura benigno (mesotelioma), y que reunía todas las características clínicas, imagenológicas e histopatológicas, propia de esta interesante entidad.

PRESENTACIÓN DEL CASO

Paciente de 73 años, jubilado de la Industria Azucarera donde laboró durante 45 años en un Central, fumador de dos cajetillas de cigarros al día, con antecedentes de episodios de decaimiento y estados catarrales a repetición, que desde hacía 7 d presentaba fiebre de 39 y 40 °C acompañada de tos molesta sin expectoración, dolor torácico intenso y disnea al decúbito y a los grandes esfuerzos. No presentaba antecedentes personales ni familiares de interés.

Examen físico

Fiebre de 39 °C. Afectación del estado general.

Aparato respiratorio: FR:32 /min. Matidez en los dos tercios inferiores del hemotórax izquierdo.

Aparato cardiovascular: Tonos golpeados, taquicárdicos. TA: 120/60 mm Hg, FC: 108 latidos/min.

Resto del examen físico: Negativo.

Estudio analítico:

Hb: 120 g/l; leucocitos: $14\,000 \times 10^6$ células/l, con forma diferencial normal; vsg: 96 mm/h; plaquetas: 300×10^6 /l; coagulación y sangramiento: normal. Lámina periférica: normal; cultivos de sangre, orina y heces fecales normales; esputos bacteriológicos, micológicos, bacilo ácido alcohol resistente (BAAR) y citológicos: negativos. Test de tuberculina con 5 U de PPD: negativo. Ácido úrico, creatinina, glicemia, conteo absoluto de eosinófilos y calcio: normales.

ECG: Taquicardia sinusal. Radiografía lateral de tórax: tumoración de 12 cm aproximadamente en base del pulmón izquierdo, redondeada, sin calcificaciones ni derrame asociado (Fig. 1).

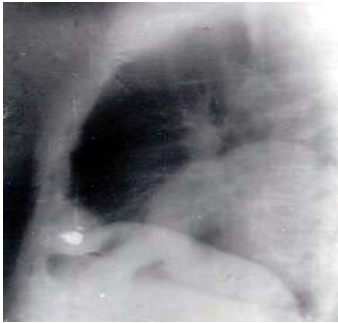

Fig. 1. Radiografía lateral de tórax

Tomografía Computarizada (TC) del pulmón: masa que ocupa la región inferior del pulmón izquierdo que hace contacto con la parrilla costal en una extensión aproximadamente de 12 cm, con diámetro transversal de 9.2 x 7 cm (Fig. 2).

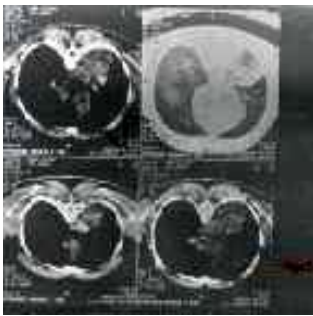


Fig. 2. TC. Masa tumoral

No se presentó derrame pleural ni alteraciones en las estructuras óseas. Se decidió tratamiento quirúrgico (Fig. 3), se encontró un gran tumor a expensas de la pleura, con aspecto que recuerda el tejido pulmonar de consistencia esponjosa.

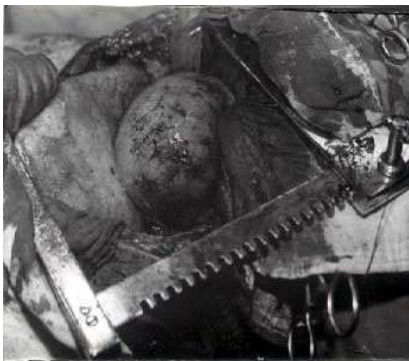
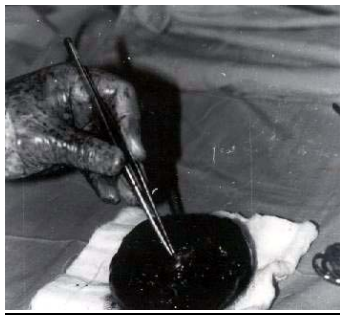
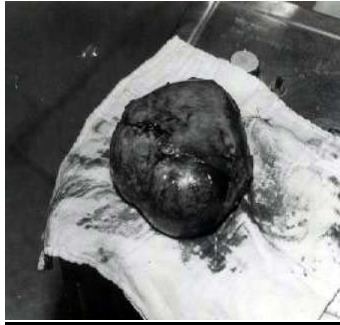Fig. 3. Acto quirúrgico que muestra el tumor interlobar

No tejido cerebral, no ganglios mediastínicos. Se realizó la exéresis completa del tumor (Figs. 4 y 5) y se respetó el pulmón. Estudio histológico: células mesoteliales benignas que forman un patrón contráctil con células fusiformes con vascularización marcada del mesotelio pleural, propia de un mesotelioma benigno localizado. El paciente fue dado de alta después de varios días sin ningún tipo de alteración.



Figs. 4 y 5. Características macroscópicas del tumor una vez extraído y el corte del mismo

DISCUSIÓN

Shabanay y *Sayeg* ⁴ recopilan 153 casos de mesotelioma benigno de la literatura inglesa y aportan otros dos en 1971, desde entonces hasta la actualidad se han publicado varios casos en la literatura inglesa ^{5,6} y algunos más recientes en España; ^{7,8} pero las estadísticas de los tumores benignos pleurales localizados siguen siendo escasas.

En nuestro país se han localizado sólo dos observaciones. ^{9,10} Se ha debatido mucho sobre la denominación, origen, clasificación y comportamiento del mesotelioma pleural, son más frecuentes los procesos malignos que los benignos, ^{3,6} aparecen con la misma frecuencia en ambos sexos, sobre todo entre los 40 y 60 años, es excepcional después de los 60 años. ¹¹

Estos tumores son muy raros y de difícil diagnóstico preoperatorio. En la historia clínica de este paciente no se señaló relación laboral con el asbesto lo cual es importante y señalado por diferentes autores; ¹¹⁻¹³ pero hay investigadores ^{14, 15} que reportan esta entidad en pacientes que no han tenido relación con el asbesto, como sucedió en este caso, pero sí con el hábito de fumar. ^{16,17} En zonas costeras con industria naval en Estados Unidos y Gran Bretaña, y en las regiones

mineras de Canadá y Sudáfrica, el 90 % de los mesoteliomas publicados están en relación con el asbesto.¹⁸

El riesgo de desarrollar mesotelioma a lo largo de la vida en sujetos intensamente expuestos es alta, del 7 al 10 %.¹⁹ Por lo tanto, casi no existe duda sobre la carcinogenicidad del asbesto; sin embargo, el mesotelioma benigno no tiene relación con la exposición a esta sustancia.²⁰

La forma solitaria del tumor puede obtenerse a partir de la pleura parietal, pero es poco frecuente, es más común en la pleura visceral y también en la cisura interlobular,²¹ como en el caso del paciente reportado.

Los tumores benignos de la pleura son solitarios a diferencia de los malignos que, por lo general son multifocales,¹⁷ este aspecto fue observado en el caso que nos ocupa. Los síntomas que presentó este enfermo son frecuentes, tales como dolor torácico, disnea y escaso derrame pleural. Otras manifestaciones señaladas son escalofríos, fiebre (en el caso reportado), al igual que masa intratorácica (neumonía, atelectasia y compresión vascular).¹⁶ Cuando el tumor alcanza un tamaño desmesurado, produce desplazamiento del mediastino con fenómenos disneicos o circulatorios, descenso del diafragma con aparición de la masa tumoral por debajo de los hipocondrios; por efecto de decúbito se puede determinar la erosión de los huesos sobre los que se apoya, lo que deberá tenerse en cuenta en el diagnóstico diferencial, y elongar o comprimir los nervios intercostales de lo que resulta la incidencia de dolores progresivos y permanentes.⁸

El diagnóstico radiológico preoperatorio se hace en raras ocasiones,¹⁴ en este enfermo mostró una imagen radiopaca redondeada de 11cm de diámetro bien definida por el estudio tomográfico y al cual algunos autores²¹ le dan un gran valor diagnóstico. Las lesiones son esféricas u ovales, los bordes delimitados y algunas veces lobulados,³ como se apreció en este reporte. La calcificación es infrecuente, así como la localización intracisural;² los tumores pueden ser pequeños de 1 a 2 cm de diámetro o alcanzar un tumor enorme, pero permanecen siempre confinados a la pleura; el tumor consiste en un tejido fibrodenso con quistes ocasionales llenos de un fluido viscoso.³

El diagnóstico diferencial es realizado con tumores pulmonares periféricos, tumores costales o metastásicos. Entre los tumores periféricos están el hamartoma, adenoma bronquial, granulomas, tuberculomas, infarto pulmonar o quistes. En todos estos casos las tumoraciones deben estar separadas de la pared torácica formando un ángulo agudo con la superficie pleural en la vista lateral del tórax. Otros diagnósticos diferenciales hay que realizarlos con los derrames pleurales encapsulados, las metástasis pleurales superficiales y los tumores benignos pleurales (lipoma, hamartoma, etc.).^{9,10}

Este tumor benigno tiene buen pronóstico ya que es curable por cirugía, pero su benignidad no es absoluta.¹² De los 24 casos de *Clagett et al.*,²² 4 presentaron recidivas, 2 a los seis meses y el resto a los cuatro y ocho años de la operación. La evolución ulterior puede estar sujeta a recidivas o metástasis, lo que hace que su benignidad sea cuestionable en determinados casos. A los dos años de operado hay normalidad clínica y radiológica.

ABSTRACT

A case of benign tumor localized in pleura in a 73 years old patient is presented; it is a very rare tumor mainly at this age. Clinical, epidemiologic and imaging aspects were stated, as well as prognosis of those infrequent tumors, among them the benign mesothelioma, though is of higher frequency, presents difficult preoperative diagnosis. It was stressed the tumor prevalence, different radiologic exams and treatment.

DeCS: PLEURAL NEOPLASMS; CASE REPORT

REFERENCIAS BIBLIOGRÁFICAS

1. Hutchison W. Intrathoracic mesothelioma. *Radiology* 1963;80:93–6.
2. Albertini A.: Diagnóstico histológico de los tumores. Barcelona: Ed Toray; 1961. p. 84–8.
3. Robbins S, Cotran R, Kumar V. Tumores de pleura en patología estructural y funcional. México: Ed Interamericana; 1988. p. 751–2.
4. Shanab F, Sayeg S. Solitary (localized) pleural mesothelioma: report of two cases and review of the literature. *Chest* 1971;63:558–61.
5. Hayward R. Migrating lung tumor. *Chest* 1974;66:77–80.
6. Goodman L. A diagnosticable coin lesion. *Chest* 1976;76:406–9.
7. Nieto GM, Rodríguez PF. Mesothelioma pleural: presentación de un caso. *Rev Clin Esp* 1989;148:107–11.
8. Frison J, Richard C, Mestre J, Morell F, Llaras C, León C, et al. Mesothelioma pleural: revisión de 13 casos. *Med Clin* 1976;115–19.
9. Rodríguez-Loeches J. Mesothelioma fibroso pleural localizado: informe de un caso y revisión de la literatura. *Rev Cub Cir* 1974;13:441–6.
10. Lima VE, Patterson MA., Pita RA., Ruiz MA. Mesothelioma pleural localizado: presentación de un caso. *Rev Cub Med* 1989;28:135–8.
11. Banaei A, Auvert B, Goldberg M, Gueguen A. Lung cancer trends in mortality in French men from mesothelioma. *Occup Environ Med* 2000;57:448–54.
12. Edwards J, Abrams K, Levament J, Waller D. Prognostic factors for malignant mesothelioma in 142 patients: validation of prognostic scoring system. *Thorax* 2000;103:55–9.
13. Szezenia-Dabrowska N, Wilczynska-Szymczak W. Mortality of workers at two Asbestos-Cement Plants in Poland. *Int J Occup Med Environ Health* 2000;13:121–30.
14. Flores R, Sugarbaker D. Malignant mesothelioma of the pleural space. *Ann Thorac Surg* 2000;70:306–9.
15. Gloeckner Hofman K, Bartels H, Feller A, Merz H. Deciduous pleural mesothelioma affecting a young female without asbestos exposure. *Respiration* 2000;67:456–8.

16. Dou J, Yus T, Bianc K. Clinical analysis of 19 patients with pleural mesothelioma. *Chung Hua Chung Liu Tsa Chih* 1998;20:387–8.
17. Magnani C, Aguda A, González C, Adrion A, Calleon A, Chellini E, et al. Multicentric study on malignant pleural mesothelioma. *J Thoracic Surg* 1997;96:221-9.
18. Antman K, Carson M. Benign and malignant mesothelioma. En: Moosa A, editors. *Comprehensive textbook of oncology*. Baltimore: Williams and Wilkins; 1996;111–6.
19. Chung A., Golden J. Current problems in the pathology of asbestos: related disease. *Pathol Ann* 1998;27:33–7.
20. Antman C. Malignant mesothelioma. *N Engl J Med* 1997;303:200-6.
21. Soliamos A, Giannopoulus D, Panaji G. Computed tomography guided fine needle aspiration of peripheral opacities, and initial diagnostic procedure. *Act Cytol* 2000;95:344–8.
22. Clagett O, McDonal S. Localized fibrous mesothelioma of the pleura. *J Thoracic Surg* 1952;24:213-8.

Recibido: 8 de mayo de 2002.

Aceptado: 23 de noviembre de 2004.