

*Hospital Docente Clínico Quirúrgico “Manuel Ascunce Domenech”. Camagüey.*

## **SÍNDROME DE EVANS. REPORTE DE UN CASO**

**Dr. José Ignacio Larquin Comet\***; **Dra. Gladys Melvys Risco Almenares\*\***; **Dra. Yanet Alarcón Martínez\*\***; **Dr. Roberto Álvarez Hidalgo\*\*\***

*\*Especialista de I Grado en Hematología.*

*\*\* Especialista de I Grado en Laboratorio Clínico.*

*\*\*\*Especialista de II Grado en Inmunología.*

### **RESUMEN**

El Síndrome de Evans es un trastorno inmunológico atípico y poco frecuente causado por anticuerpos contra antígeno de membrana, de hematíes y plaquetas cursando con manifestaciones hemorrágicas en piel y mucosas generalmente de evolución no siempre favorable. Se reporta un caso con púrpura trombocitopénica autoinmune y anemia hemolítica autoinmune. El diagnóstico se realizó determinando la presencia de anticuerpos contra las células sanguíneas antes mencionadas. El tratamiento inmunosupresor inicialmente, quirúrgico, y citotóxico no fue efectivo.

**DeCS: ANEMIA HEMOLÍTICA AUTOINMUNE; PÚRPURA TROMBOCITOPÉNICA IDIOPÁTICA; CÉLULAS SANGUÍNEAS; FACTORES SUPRESORES INMUNOLÓGICOS; ENFERMEDADES DEL SISTEMA INMUNE/diagnóstico; NIÑO; ESTUDIOS DE CASOS**

### **INTRODUCCIÓN**

El Síndrome de Evans es una anemia hemolítica autoinmune asociada a púrpura trombocitopénica inmunológica (PTI).<sup>1,2</sup> Se caracteriza por la presencia de anticuerpos dirigidos contra antígenos de la membrana de los eritrocitos y las plaquetas, respectivamente, y produce una disminución de la supervivencia de estas células sanguíneas.<sup>3</sup>

La aparición de esferocitos en sangre periférica, hace a veces difícil el diagnóstico diferencial entre ambas enfermedades. La principal diferencia entre ellas estriba en el test de Coombs directo positivo en el síndrome de Evans. Sin embargo, en algunos casos el test de Coombs directo puede ser negativo en la hemólisis autoinmune.<sup>1</sup>

Los síntomas dependerán del grado de la anemia y de la severidad de la trombocitopenia. Generalmente es frecuente anemia moderada a severa. Las plaquetas con frecuencia están muy disminuidas.<sup>4,5</sup>

## REPORTE DEL CASO

Niña de 10 años de edad, blanca que acudió a consulta en el año 2006 por presentar palidez cutáneomucosa y manifestaciones de sangramiento ligero en piel (petequias) y mucosa oral y nasal.

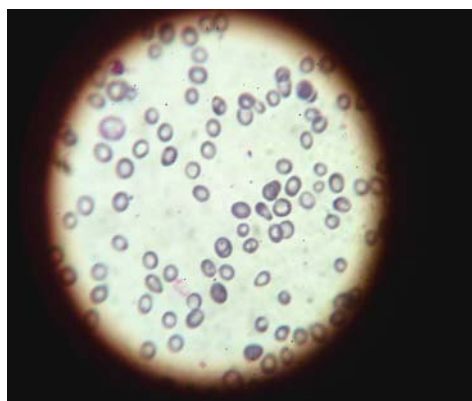
Datos positivos al examen físico:

Palidez cutáneomucosa severa, lesiones hipercrómicas en tórax, espalda y miembros superiores. Se constató al examinar la mucosa oral y nasal sangramiento ligero de las mismas.

### Estudios realizados:

Hemograma: Hb 64g/L

Alteraciones hemáticas: macrocitosis xxx, punteado basófilo, policromatofilia, esferocitos escasos (Figura 1).



**Fig.1. Lámina periférica. Obsérvese la macrocitosis, esferocitos, leucopenia y trombocitopenia severa.**

Leucocitos:  $4.2 \times 10^9 /L$

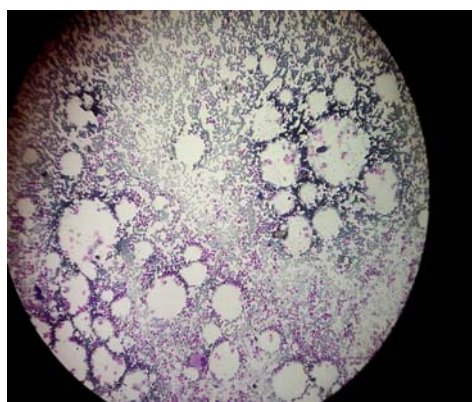
Conteo diferencial:

Polimorfo nuclear neutrófilo 0.46    Linfocitos 0.52    Monocitos 0.01    Eosinófilos 0.01

Plaquetas:  $20 \times 10^9 /L$

Punción medular: Celularidad normal. Sistema eritropoyético marcadamente hiperplástico. Sistema granulopoyético ligeramente deprimido. Sistema megacariopoyético íntegro. Ligera dismorfia megacariopoyética.

No infiltración medular (Figura 2).



**Fig. 2. Médula hipocelular. Abundante tejido graso. Integridad del sistema megacariocítico.**

Azul de Prusia: positivo

Conteo de Reticulositos:  $50 \times 10^{-3}$

Eritrosedimentación: 102mm/h

Hierro sérico:  $17 \mu\text{mol/L}$ , hierro en orina: negativo.

TGP: 7UI, TGO: 4UI

Glucemia: 6 mmol/L

Creatinina:  $54.3 \mu\text{mol/L}$

Ácido úrico:  $302 \mu\text{mol/L}$

Células LE seriadas: no se observan

TSH: 1.5 mU/L    T3 : 2.0 nmol/L    T4 :  $86 \text{nmol/L}$

Factor reumatoideo: 5 UI/ml

ANA: negativo

ANCA: negativo

Antiucuerpos antiplaquetarios: positivo por IgG

Prueba de Coombs directo: débil positivo (IgG caliente)

Eluido: positivo IgG 232 moléculas hematíes

Ultrasonido abdominal: No se observaron alteraciones.

Al excluir otros diagnósticos, se concluyó como síndrome de Evans. Se inició tratamiento con esteroides y Danazol a principio de año con pobre respuesta. En agosto de 2006 se decidió realizar tratamiento con Intaglobin, sin mejoría.

En septiembre del mismo año la paciente presentó cuadro de convulsión tónico clónico generalizado con toma de conciencia, sin déficit motor, fue ingresada y valorada por Neurología, tenía trombocitopenia severa en ese momento, se realizó TAC de cráneo con signos de atrofia cerebral.

Posteriormente se constató vasculitis de antebrazo izquierdo, manteniendo las lesiones hipercrómicas por lo que se decidió realizar biopsia de piel, con inmunofluorescencia en el Hospital "Hermanos Almeijeiras" que fue negativa. Se descartó, por el proceso autoinmune presente, lesiones hipercrómicas y el cuadro neurológico antes descrito, un lupus eritematoso sistémico porque los estudios fueron negativos.

Se discutió el caso en colectivo y se decidió realizar esplenectomía por no respuesta al tratamiento inmunosupresor (Esteroides, Danazol, Intaglobin)

Pronóstico: reservado

Diagnóstico:

1. Síndrome de Evans

## **DISCUSIÓN**

El Síndrome de Evans es un desorden causado por fallas en los mecanismos autoinmunes poco frecuente. Se caracteriza por asociación de anemia hemolítica autoinmune con disminución de la sobrevivencia del glóbulo rojo, causada por anticuerpos contra antígenos de la superficie del mismo y anticuerpos contra antígenos de la membrana plaquetaria.<sup>2,5,6</sup>

Los anticuerpos han sido caracterizados como inmunoglobulinas G (IgG) o M (IgM), las cuales actúan directamente contra los antígenos de la membrana del eritrocito o bien, mediante la formación de complejos inmunes dirigidos contra ella. En otros casos, la lisis de la membrana eritrocitaria se produce por activación del sistema del complemento.<sup>5-9</sup>

La púrpura trombocitopénica inmune (PTI), presenta una amplia distribución en el mundo, y constituye la causa más frecuente de trombocitopenia en el niño.<sup>9-11</sup>

La paciente presentó manifestaciones clínicas variadas que inicialmente se interpretó como un trastorno inmunológico asociado a un lupus eritematoso sistémico (LES) por presentar lesiones hipercrómicas en tórax y extremidades superiores, descritas antes en investigaciones realizadas por otros autores,<sup>12-14</sup> además se descartó el LES por presentar ANA y factor reumatoideo negativo.

Por la frecuencia de trastornos inmunológicos y procesos malignos,<sup>12,2,15</sup> se descartó la presencia de malignidad en nuestra paciente.

El empleo de tratamiento inmunosupresor (esteroides e Intaglobin), asociación muy utilizada,<sup>2,12,16</sup> no fue efectiva en nuestra paciente, no aumentó el conteo celular, pero si desaparecieron las lesiones de piel.

Teniendo en cuenta que la esplenectomía es generalmente un tratamiento de segunda línea, basado en la extirpación del sitio principal de destrucción plaquetaria y una importante fuente de síntesis de anticuerpos antiplaquetarios,<sup>2, 12,17</sup> se realizó la misma sin resultado favorable.

Se inició tratamiento de tercera línea con Danazol, alcaloides de la vinca, interferón de forma secuencial, pero hasta el momento no se han obtenido resultados alentadores, nuestra paciente mantiene un pronóstico reservado.

## **ABSTRACT**

The Evans' syndrome is an atypical immunological disorder and little frequent caused by antibodies against antigen of membrane, erythrocytes and platelets progressing with hemorrhagic manifestations in the skin and mucous membranes generally of not always favorable evolution. A case of autoimmune thrombocytopenic purpura and autoimmune hemolytic anemia is reported. The diagnosis was carried out determining the presence of antibodies against the blood cells before mentioned. The immunosuppressant treatment initially, surgical, and cytotoxic was not effective.

**DeCS: ANEMIA HEMOLYTIC AUTOINMUNE; PURPURA THROMBOCYTOPENIC IDIOPATHIC; BLOOD CELLS; SUPPRESSORS FACTORS IMMUNOLOGIC; IMMUNE SYSTEM DISEASES/diagnosis; CHILD; CASE ESTUDIES**

## **REFERENCIAS BIBLIOGRÁFICAS**

1. Aslam M. Principios de urgencia, emergencia y cuidados críticos. [en internet]. 2006. disponible en: <http://www.uninet.edu/tratado/c060407.html>
2. Nobuo W, Tetsuhito K, Singo C, Hiroshi N, Nobuatsu N, Hideki S, et al. Autoimmune thrombocytopenic purpura, autoimmune hemolytic anemia and gastric cancer appeared in a patient with Myasthenia Gravis [ en Internet].2006. Disponible en : <http://naika.or.jp/imindex.html>
3. Guerreiro Hernández AM, Villaescusa Blanco R, Bencomo Hernández A, Morera Barrios L, Merlín Linares J, Arce Hernández A, et al. Determinación de anticuerpos antinucleares en la anemia hemolítica autoinmune y la púrpura trombocitopénica autoinmune. Rev Cubana Hematol

- Inmunol Hemoter [serie en internet] 2002; 18(1):67-9. Disponible en: [http://bvs.sld.cu/revistas/hih/vol18\\_1\\_02/hih09102.htm](http://bvs.sld.cu/revistas/hih/vol18_1_02/hih09102.htm)
4. Gianvecchio R, Percino T, Doralice M, Ellinger E. Púrpura trombocitopénica. *Pediatría* 2003; 25(3); 124-7.
  5. Galati G. Anemia hemolítica autoinmune primaria. [en internet] 2006. Disponible en: <http://www.drscope.com/privados/pac/pediatria/pb11/auto.html>
  6. Vázquez López ME, Fernández Iglesias JL, Romero Martín Y, Morales Redondo R. Anemia hemolítica autoinmune por hemolisina bifásica. *An Pediatr (Barc)*[serie en internet] 2003; 59: 194 –5. Disponible en: [db.doyma.es/cgi-bin/wdbcgi.exe/doyma/mrevista.fulltext?pid=13050109](http://db.doyma.es/cgi-bin/wdbcgi.exe/doyma/mrevista.fulltext?pid=13050109) - 55k –
  7. Cristo Pérez V, Lasanta Otero P, Guerchicoff Suarch E, González Otero A, Cristo Morón E. Características y evolución de la anemia hemolítica autoinmune (AHAI) en niños. *Rev Cubana Hematol Inmunol Hemoter* [serie en internet] 1998;14(2):121-123 Disponible en: [http://bvs.sld.cu/revistas/hih/vol14\\_2\\_98/hih10298.htm](http://bvs.sld.cu/revistas/hih/vol14_2_98/hih10298.htm)
  8. Courel G, González J. Epidemiología de la purpura trombocitopenia inmune en la población infantil de la provincia sancti spiritus.1986-2000.[en internet]. 2000. Disponible en:[http://bvs.sld.cu/revistas/hih/vol22\\_2\\_06/hih04206.html](http://bvs.sld.cu/revistas/hih/vol22_2_06/hih04206.html)
  9. Sánchez Pérez D, Ávila Pérez Y. Púrpura trombocitopénica inmunológica. Estudio de un año.[en internet]2005. Disponible en: <http://www.16deabril.sld.cu/eventos/xviiforum/presenciales/Medicina%20Interna%20II/Purpura%20trombocitopenica%20inmunologica.doc>
  10. Well JV. Enfermedades hematológicas. En: Stites DP, Abba I (eds). *Inmunología básica y clínica*. 7ed. México: Editorial El Manual Moderno; 1993:557-76.
  11. Donoso F Alejandro, León B, José Rojas A, Gloria Ramírez A., Milena Oberpaur W, Bernds. Trombocitopenia. *Rev. Chil. Pediatr* 2004;75(5):441-7.
  12. Hernández Galano G, de Castro Arenas R, Hernández Cruz C, Pérez Valiente D, Carnot Uría J. Resultados terapéuticos en la púrpura trombocitopénica idiopática crónica. *Rev Cubana Hematol Inmunol Hemoter*[serie en internet] 2006;22(2).
  13. Braga JAP, Hokazono M, Terri MT, Hilario A, María Odete E. Púrpura trombocitopénica inmunológica como manifestación inicial del lupus eritematoso sistémico juvenil/ Idiopathic thrombocytopenic purpura as initial manifestation of juvenil lupus erythematosus. *Rev. Bras. Reumatol* 2003; 43(6) 392-6.
  14. Souza Sonia Cristina de Magalhaes, Kuruma Katia Akemi Miyazato, Andrade Danieli Castro Oliveira de Azevedo. Púrpura trombocitopénica . *Rev. Bras. Reumatol* 2004; 44(2); 175-78.
  15. Ustvn C, Dainer P, Hendrick L, Brucker L, Burgess R. Association of breast cancer and immune thrombocytopenic púrpura. *South Med J* 2002;95: 1375 –77.
  16. Soriano L. PTI, revisión de 113 casos. *Rev Esp Ped* 2000; 56(336):489.

17. Matsuno S, Tamaoka A, Yoshizawa K, Watanabe M, Shoji S. A case with Myasthenia Gravis after splenectomy for idiopathic thrombocytopenic púrpura: possible effects of thymectomy on autoantibodies. *J Med* 2000; 31:327-32

Recibido: 8 de octubre de 2007.

Aceptado: 9 de enero de 2007.

*Dr. José Ignacio Larquin Comet.* Calle Victor Manuel # 1-A e/ Arrieta y Pancha Agramonte. Reparto "La Caridad". Camagüey 3.

AP70300

